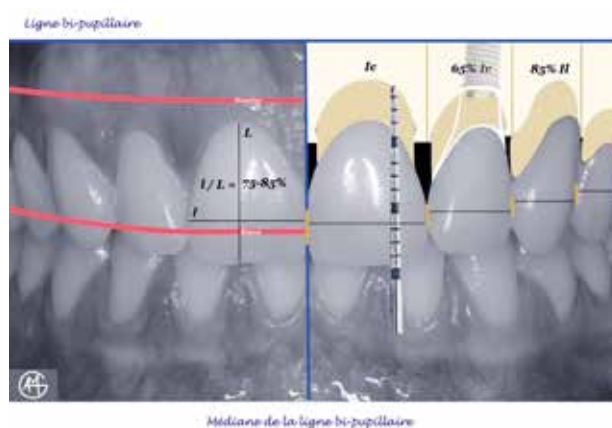

# Les références esthétiques : la pertinence du diagnostic au traitement

**M. DODDS, G. LABORDE, A. DEVICTOR,  
G. MAILLE, A. SETTE, P. MARGOSSIAN**  
Chirurgiens-dentistes



**Quel est le rôle du sourire dans le traitement restaurateur du secteur antérieur maxillaire ?  
Quelles réformes esthétiques utiliser dans le diagnostic ?  
Quelles clés décisionnelles utiliser dans le traitement ?**

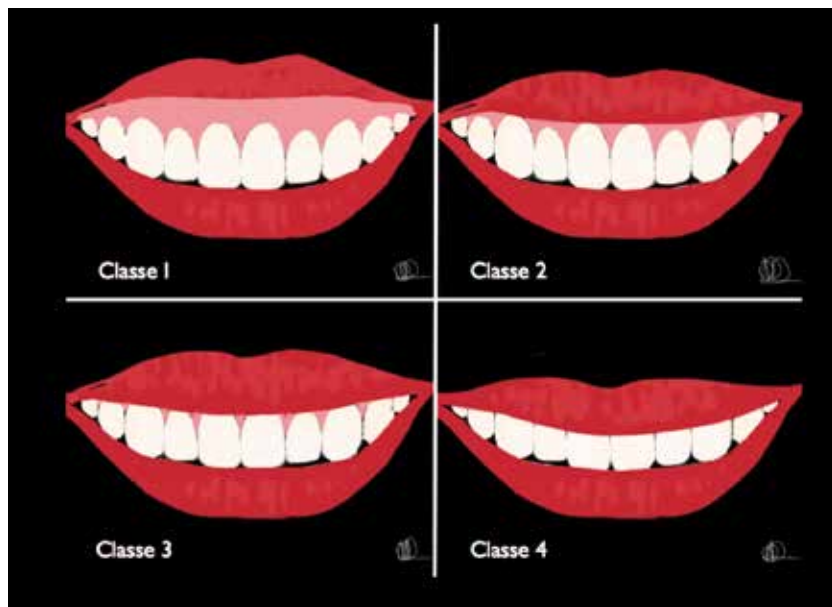
**Les auteurs déclarent ne pas avoir de lien d'intérêt**

Les supports de l'information, accessibles au plus grand nombre, accordent aujourd'hui une importance toujours plus grande à l'esthétique du corps, du visage ou du sourire.

L'esthétique s'affiche, l'esthétique se vend et fait vendre. Elle n'en reste pas moins une notion subjective et propre à chacun.

La demande des patients est souvent motivée par un problème esthétique. La meilleure réponse thérapeutique est un résultat remplissant trois aspects, le fonctionnel, l'esthétique, la pérennité.

De nombreuses « check-lists » esthétiques ont été proposées dans la littérature odontologique.



1

**Fig. 1** Classification de la ligne du sourire par Liébart (7).

**Cet article a trois objectifs :**

1. la mise en valeur de la « check-list » esthétique qui possède la plus grande pertinence clinique;
2. la proposition d'une approche clinique moderne avec ses outils décisionnels et thérapeutiques qui permettent d'atteindre les objectifs que doit avoir toute reconstruction antérieure, sectorielle ou plus étendue.
3. La nécessité de corriger la « chronologique » des critères de reconstruction occluso-architecturaux proposés dans la littérature (1) afin de mettre en valeur le rôle de l'incisive centrale maxillaire en tant que référence diagnostique et thérapeutique.

**LA PERTINENCE DU DIAGNOSTIC**

**Rôle du sourire dans l'esthétique**

L'impression première que l'on a d'un individu est souvent basée sur ce que l'on perçoit de son visage. Le regard et le sourire constituent les deux pôles attractifs du visage. En effet, lors d'une relation sociale, ils focalisent toute notre attention et communiquent tous les types d'émotions, verbales et non verbales, d'un individu.

En odontologie, le sourire et le rire représentent la première exposition de l'esthétique dentaire dans le cadre labial.

Notre objectif, dans la réalisation d'une restauration dentaire esthétique, est d'améliorer, voire de mimer, l'apparition et l'illusion du naturel dentaire mis en scène par le sourire.

**Esthétique faciale**

Dans un visage séduisant, la Ligne Bipupillaire (LB) représente la référence esthétique horizontale du visage (2) dans 88,4 % des cas (3). Seulement 11,6 % des visages montrent une asymétrie verticale (3). Le Plan Sagittal Médian ou la Médiane de LB représente l'axe de symétrie et forme avec la référence horizontale un « T » dont le centrage et la perpendicularité favorisent grandement la perception de l'harmonie du visage (4).

Dans le plan sagittal, le dessin des lèvres, supérieures et inférieures, est un élément d'appréciation du profil qui doit servir de guide à la situation des dents (5, 6).

Tableau 1 : Classification de la ligne du sourire par Liébart et collaborateurs 2004. (7)	
<b>Classe 1 : ligne du sourire TRÈS haute</b>	<b>Plus de 2mm de gencive marginale sont visibles ou plus de 2mm apicalement à la jonction amélo-cémentaire (JEC) sont visible sur un parodonte réduit, mais sain. Cela peut être apparenté au SOURIRE GINGIVAL.</b>
<b>Classe 2 : ligne du sourire haute</b>	<b>De 0 à 2mm de gencive marginale ou apicalement à la JEC sont visibles.</b>
<b>Classe 3 : ligne du sourire moyenne</b>	<b>Ne présente que les espaces interdentaires remplis ou pas par les papilles.</b>
<b>Classe 4 : ligne du sourire basse</b>	<b>Le parodonte n'est pas visible.</b>

## ESTHÉTIQUE DU SOURIRE

### La ligne du sourire

Dans le but essentiel d'étudier la composante gingivale, Liébart et collaborateurs (7) ont étudié la visibilité du parodonte en fonction de la position de la ligne du sourire au cours d'un sourire naturel et d'un sourire forcé et ont élaboré une classification (*Tableau 1, fig. 1*) (7).

### Les critères d'un sourire idéal

Pour Garber et Salama, le sourire est le résultat d'une relation étroite entre 3 entités, à savoir, les DENTS, le cadre des LÈVRES et la GENCIVE (8).

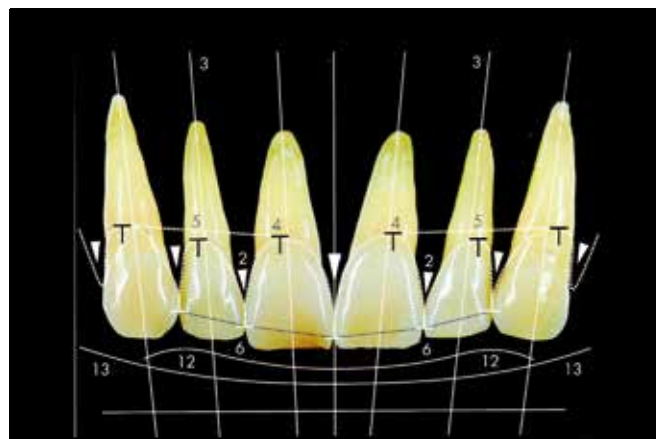
Néanmoins et de façon historique, les critères référencés comme fondamentaux pour l'esthétique du sourire ont toujours été massivement d'ordre purement dentaire. Carnevale écrit pourtant en 2008 : « Si le parodonte disparaît, l'esthétique également », soulignant le rôle capital joué par l'environnement gingival dans ce domaine (9). De plus en plus, la dimension gingivale s'installe dans les anciens dogmes de l'esthétique à tel point que certaines « check-lists esthétiques », largement utilisées par les praticiens lors du diagnostic préprothétique, se sont vues récemment corrigées pour mettre en avant l'importance capitale du parodonte dans l'appréciation du sourire. On assiste à « la révolution rose ».

Ainsi Magne, en actualisant la « check-list » de Belser (10), démontre que l'esthétique dentaire et l'esthétique gingivale agissent ensemble pour donner au sourire son harmonie et son équilibre. Un défaut dans les tissus environnants ne peut pas être compensé par la qualité des prothèses dentaires et vice versa.

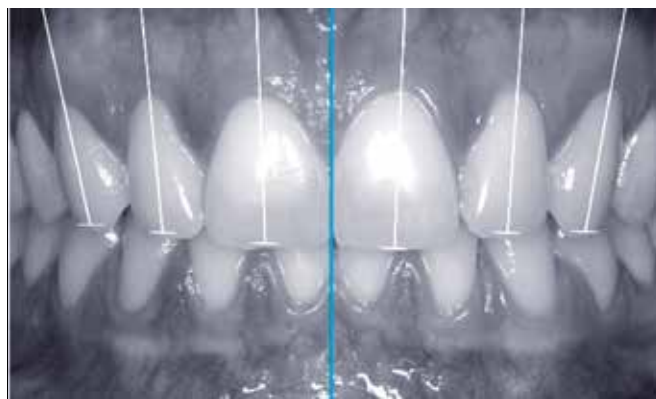
Pour cet auteur, la santé de la gencive et sa morphologie font partie des premiers paramètres à évaluer.

D'ailleurs, parmi les 5 premiers critères de la « check-list » proposée, 4 font directement référence à l'esthétique de la gencive. Nous avons choisi de développer cette check-list.

Magne reprend les 14 critères fondamentaux proposés par Belser en 1982 et les ordonne de la façon suivante par ordre d'influence sur le résultat esthétique (11) (*fig. 2*) :



2



3

**1. La santé gingivale :** une gencive libre rosée et mate ; une gencive attachée texturée souvent avec un aspect « peau d'orange » et couleur corail rosé et une muqueuse alvéolaire mobile et rouge foncé (12).

**2. La fermeture de l'embrasure gingivale** avec la présence de papilles interdentaires.

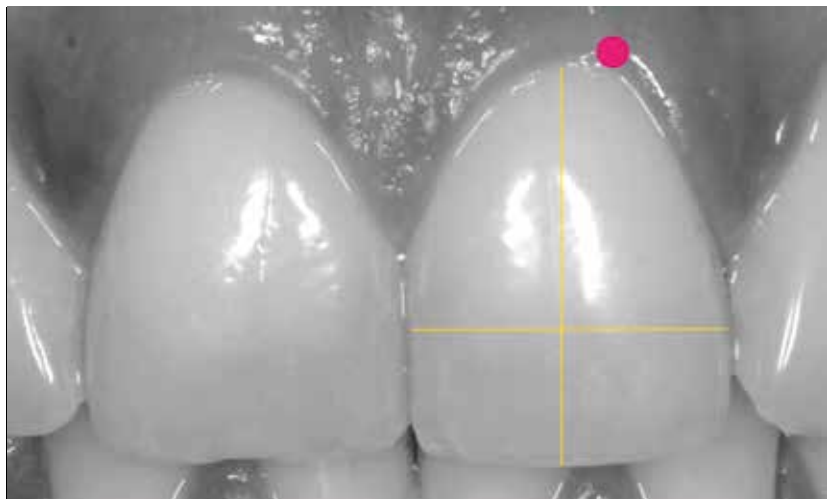
**3. Les axes dentaires :** inclinés de distal en mésial dans le sens apico-incisal, ils s'accroissent en vue frontale, des incisives centrales vers les canines (*fig. 3*).

**4. Le zénith du contour gingival :** il est en général décalé en distal par rapport au milieu de la dent. Les préparations prothétiques (pour facettes ou couronnes) veilleront à respecter ce dessin de la gencive (*fig. 4*).

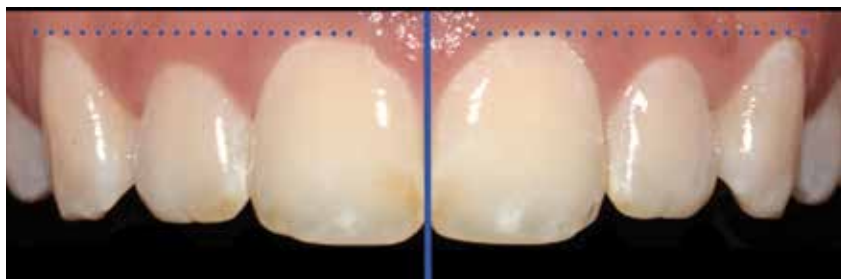
**5. L'équilibre des festons gingivaux :** ceux des incisives centrales doivent être

**Fig. 2** D'après Magne et Belser : critères objectifs de l'esthétique dento-gingivale (11).

**Fig. 3** Inclinaison progressive des axes dentaires, à partir de l'axe de symétrie, en vue frontale.



4



5

**Fig. 4** Zénith gingival.

**Fig. 5** Niveau gingival de classe 1 selon Rufenacht (13).

très symétriques, car ils sont voisins de l'axe de symétrie vertical de la composition dento-gingivale (4).

Les festons gingivaux des canines sont au même niveau ou plus apicaux que ceux des incisives centrales (4).

Selon Rufenacht le feston gingival des incisives latérales est légèrement plus coronaire que celui des incisives centrales et des canines (défini idéalement comme niveau gingival de Classe 1) (13) (*fig. 5*).

**6. Le niveau des contacts interdentaires:** de par les axes et l'anatomie dentaire, le point de contact mésial est plus coronaire que le point de contact distal à partir de l'incisive centrale et ceci jusqu'à la deuxième molaire.

**7. Les dimensions relatives des dents:** il est difficile d'invoquer des « nombres magiques » issus des principes mathématiques comme le « nombre d'or (1,618) » de Lombardi (14) ou le « pourcentage

d'or » de Snow (15) pour déterminer les diamètres méso-distaux soi-disant idéaux des incisives et canines maxillaires. Ces règles conduisent à une étroitesse excessive de l'arcade maxillaire et à la « compression » des secteurs latéraux comme le suggèrent les mesures de Preston (16). Les résultats de Sterret et coll (17) conduisent à l'énoncé des moyennes suivantes pour les dents antérieures maxillaires :

- la largeur moyenne d'une incisive centrale est de 8,3 à 9,3 mm tandis que sa longueur moyenne varie de 10,4 à 11,2 mm,
  - les rapports largeur/longueur coronaires des incisives et canines sont identiques (17),
  - les incisives centrales sont plus larges de 2 à 3 mm que les latérales et de 1 à 1,5 mm que les canines (17),
- les canines sont plus larges de 1 à 1,5 mm que les incisives latérales (17).

Classiquement, de nombreux auteurs concluent qu'un rapport largeur/longueur entre 75 et 80 % pour l'incisive centrale est idéal (4), mais attention l'idéal et les proportions sont des outils, pas des objectifs.

**8. Les éléments de base de la forme dentaire:** les incisives présentent :

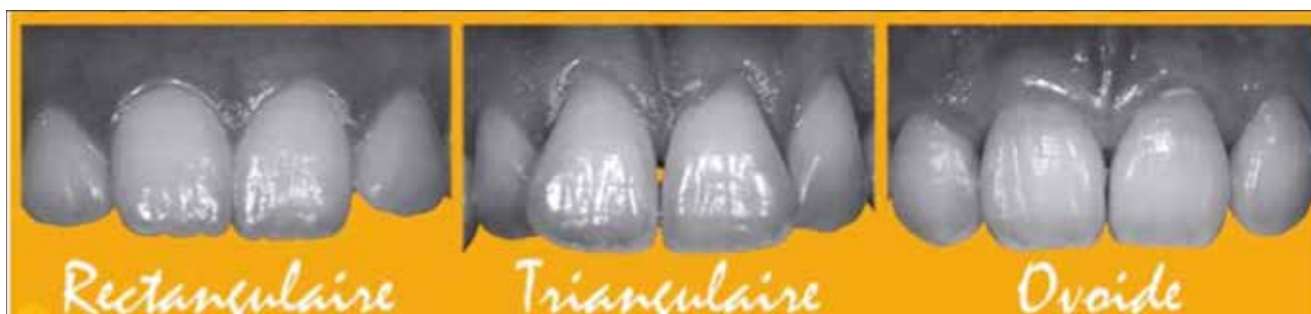- une face mésiale plate (l'angle méso incisif est plus arrondi pour les latérales) ;
- une face distale convexe et un angle disto-incisif arrondi ;
- le bord libre est quant à lui soumis à l'usure fonctionnelle et s'aplatit avec le vieillissement.

Trois types de formes d'incisives centrales ont ainsi été répertoriés : carrée ou rectangulaire, triangulaire et ovoïde (18) (*fig. 6*).

Les incisives latérales sont essentiellement différentes des centrales par leur taille bien que ce soit la dent où l'on observe le plus de variabilité morphologique (19).

Quant à la canine, son anatomie se résume à une série de courbes ou d'arcs : une face mésiale convexe avec un angle de transition très développé formant un petit lobe ; une face distale plate et une pointe cuspidienne proéminente alignée sur le centre de la racine.





6

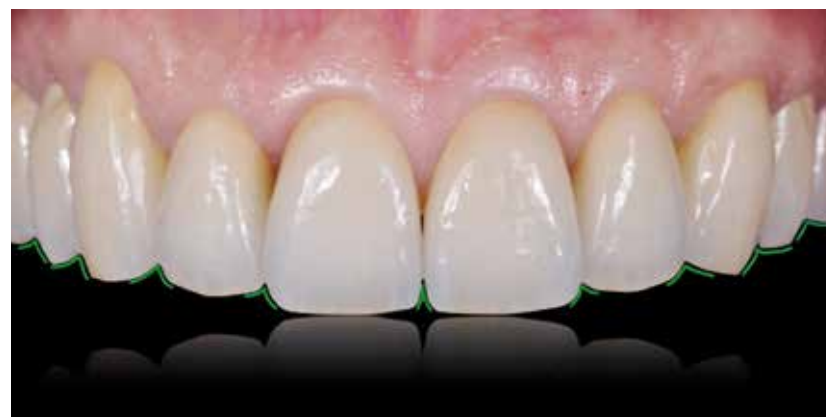**9. La caractérisation de la dent:** elle concerne les colorations intenses (taches, fissures, fêlures, lobes dentinaires...) et les détails morphologiques (macro et micromorphologie des surfaces, attrition, abrasion...) (11).

**10. Les états de surface:** ils influencent directement les effets optiques en réflexion absorption et transmission de la lumière. Chez un jeune patient, l'état de surface est marqué et favorise alors une réflexion accrue de la lumière faisant apparaître les dents plus claires. Avec l'âge, il devient plus lisse et par conséquent les dents « s'assombrissent » (11).

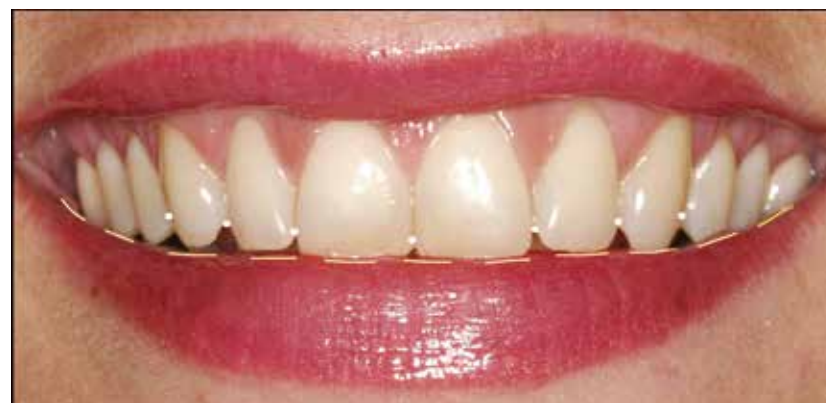**11. La couleur:** elle est trop souvent considérée comme l'élément majeur de la réussite esthétique d'une restauration, pourtant une petite erreur de couleur peut passer inaperçue si les autres critères sont respectés (forme et luminosité) (11).

**12. La configuration des bords incisifs:** les dentures âgées présentent des incisives aux bords rectilignes et usés au contraire des bords incisifs des dents jeunes qui dessinent une ligne convexe, dite positive.

Des incisives plaisantes doivent de plus présenter un bord fin et délicat (11). Les embrasures incisives ont une grande influence sur la définition de ce que l'on appelle l'espace négatif représenté par l'arrière-plan entre les dents maxillaires et mandibulaires lors du rire ou lorsque la bouche est entrouverte. Les angles interincisifs s'ouvrent et deviennent plus obtus, de l'incisive centrale aux prémolaires (fig. 7).



7



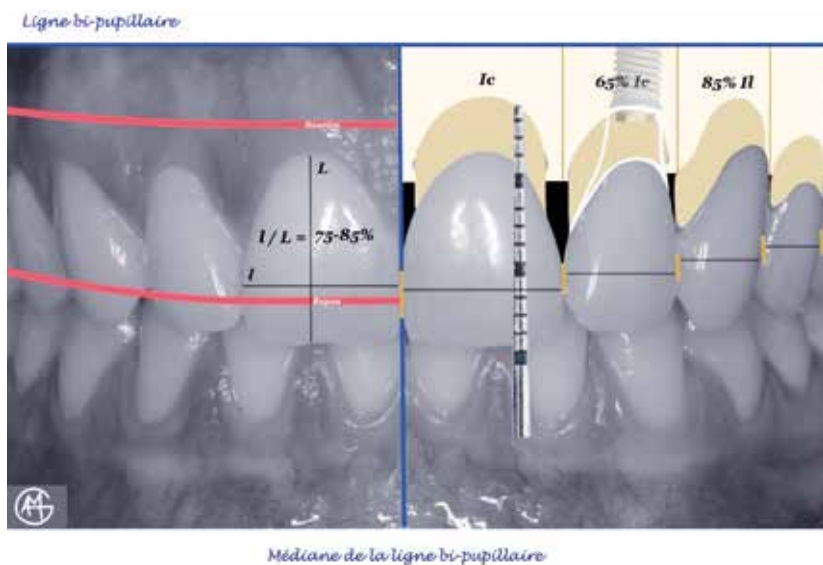
8

**Fig. 6** Formes de l'incisive centrale (18).

**Fig. 7** Configuration des embrasures incisives.

**Fig. 8** Similitude de courbure de la lèvre inférieure avec les lignes, incisives et des contacts interproximaux.

**13. La ligne de la lèvre inférieure:** la coïncidence des bords incisifs avec la lèvre inférieure est essentielle à un sourire gracieux. Ainsi, des contacts proximaux et des bords libres bien agencés, forment avec la lèvre inférieure des lignes parallèles, révélatrices d'une situation harmonieuse (14, 19) (fig. 8). La ligne incisive



9

**Fig. 9** Les clés décisionnelles au traitement en secteur esthétique.

est visible chez la plupart des individus, environ 85 % pour Tjan et all (20) et 75 % d'après Owens (21).

**14. La symétrie du sourire :** elle sous-entend une situation et une élévation équivalente des commissures labiales dans le plan vertical, et une analogie à la ligne bipupillaire. Il existe toujours des variations entre les deux côtés du visage et il serait contraire à la nature de croire que l'absolue symétrie est toujours nécessaire (13).

L'harmonie globale du résultat final reste cependant subjective et dépend de l'intégration de ces paramètres avec le sourire du patient, la forme du visage, l'âge et le caractère.

À ces critères objectifs s'ajoutent donc des notions subjectives, mais non moins déterminantes, qui peuvent influencer une perception harmonieuse du sourire hors des règles citées.

Ces diversités restent plaisantes pour des petites variations de forme, de hauteur coronaire, et d'agencement dentaire et gingival (11).

### LES CLÉS DÉCISIONNELLES DU TRAITEMENT

Il est intéressant de constater que cette check-list esthétique est à vocation diagnostique. Elle peut être divisée en trois parties distinctes :

- 1- Les critères 1 à 5 sont responsables de l'harmonie de la composition gingivale
- 2- Les critères 6 à 12 sont responsables de l'harmonie de la composition dentaire
- 3- Les critères 13 à 14 déterminent l'harmonie du sourire.

Ainsi, chacune des parties participe à l'harmonie de l'ensemble, le sourire. Deux clés thérapeutiques sont essentielles au rétablissement d'un sourire plaisant lors de la réhabilitation esthétique :

**La première clé** est la détermination de la position du bord libre de l'incisive maxillaire pendant les différentes positions de la lèvre inférieure, du repos jusqu'au rire forcé et lors de l'élocution.

Effectivement, la similitude de courbure de la ligne incisive avec la lèvre inférieure pendant la dynamique labiale du sourire sous-entend une position idéale du bord libre de l'incisive centrale. Le rire forcé limite l'exposition des dents maxillaires en vue frontale. La prononciation du « F » et du « V » précise sa position vestibulo-palatine et le « S » définit la dimension verticale phonétique (22).

Il est impératif de comprendre que la position du bord incisif de l'incisive centrale maxillaire est le point de départ de nos restaurations en secteur esthétique. Elle doit guider notre choix, les objectifs étant de rétablir l'exposition des dents maxillaires par les lèvres au repos (de 1 à 5 mm selon l'âge et le sexe) et de rétablir une similitude de la courbure incisive et de la lèvre inférieure pendant la dynamique labiale du sourire (5).

À partir de ce bord libre repositionné, nous pouvons définir les différentes thérapeutiques nécessaires au traitement (23,24) en reprenant les critères de Magne et Belser précédemment décrits (11) (**fig. 9**).

**La deuxième clé** de la décision est le respect du rapport anatomique de proportions (largeur/longueur) de la couronne dentaire de l'incisive centrale maxillaire, puis des proportions des dents entre elles en vue frontale (**fig. 9**). De cette façon, le rétablissement d'un contour gingival harmonieux devient possible (3, 23). En effet, la dimension des dents et leur agencement dans le sourire doivent être déterminés précocement dans le plan de

traitement ; il est souvent nécessaire de recouvrer l'harmonie du rose (la gencive) avant de pouvoir rétablir l'esthétique du blanc (les dents). Ces corrections font appel aux techniques parodontales et/ou orthodontiques (23), parfois orthodontiques et chirurgicales si la correction dépend des bases osseuses.

Dans le domaine prothétique, c'est suite à la correction et la maturation des contours gingivaux, que les modifications morphologiques des dents pourront être faites afin de rétablir l'harmonie dento-gingivale du sourire au sein du visage.

Prise à rebours, la check-list esthétique proposée par Magne devient donc un guide "chrono-logique" à la décision et à la planification thérapeutique (23).

## CONCLUSION

Les références dites esthétiques sont multiples et très souvent contextuelles, celles décrites ici sont évidemment occidentales et ne seraient pas tout à fait les mêmes en Orient.

Parmi toutes ces références, celles du visage, la ligne bi-pupillaire et sa médiane sont indispensables au diagnostic et au traitement des problèmes esthétiques (3) pour 88 % des cas.

Néanmoins, elles sont d'une grande aide afin de planifier nos reconstructions prothétiques. Pour cela, encore faut-il leur attribuer une hiérarchisation afin de les optimiser, et d'organiser notre projet thérapeutique.

Dans la restauration ou la reconstruction de l'esthétique, la situation du bord libre de l'incisive centrale maxillaire représente la première clé de la décision thérapeutique multidisciplinaire (*fig. 9*). La situation de ce bord libre devient « le déterminant esthétique du déterminant antérieur de l'occlusion (guide antérieur) (24) et finalement aussi de la fonction.

En 2001, un concept d'aide au plan de traitement en prothèse, l'OCTA propose huit critères de reconstruction occluso-architecturaux (1). Leur ordre chronologique doit être modifié pour remettre en valeur l'importance diagnostique et thérapeutique de l'incisive centrale maxillaire (article à paraître).

La deuxième clé de la décision est le respect du rapport anatomique de proportions (largeur/longueur) de la couronne dentaire de l'incisive centrale maxillaire, puis des proportions relatives des dents en vue frontale (*fig. 9*). À partir du bord libre corrigé, les proportions dentaires prévisualisent l'esthétique du blanc. Elles dirigent les corrections thérapeutiques éventuelles du rose avant la finalisation prothétique des dents.

Grâce à cette approche décisionnelle, l'esthétique dento-gingivale pourra être ainsi sublimée dans le sourire au sein du visage, sans pour autant se soustraire aux autres impératifs historiques de la prothèse : fonction, biologie et pérennité. Une fois la santé et l'esthétique gingivale retrouvées ou vérifiées, le point de départ de nos reconstructions est la position du bord libre de l'incisive centrale maxillaire. Grâce à cette approche décisionnelle, l'esthétique dento-gingivale pourra être ainsi sublimée dans le cadre dento-labial au sein du visage, sans pour autant se soustraire aux impératifs historiques de la prothèse : fonction, biologie et pérennité.

## Auto-évaluation

1. Le sourire est un pôle attractif du visage  Vrai  Faux
2. La ligne de référence horizontale est la ligne bicommissurale  Vrai  Faux
3. L'esthétique dentaire prime sur l'esthétique et la santé gingivale  Vrai  Faux
4. Dans un sourire harmonieux, la ligne incisive doit coïncider avec la courbure de la lèvre inférieure  Vrai  Faux
5. Le respect du rapport anatomique largeur/longueur de l'invisible centrale maxillaire est le premier critère à déterminer lors de l'élaboration du projet thérapeutique  Vrai  Faux

## Bibliographie

1. Orthlieb JD, Bezzina S, Preckel EB. Le plan de traitement et les 8 critères occlusaux de reconstruction (OCTA). Synergie prothétique. 2001; 3(2): 87-96.
2. Lee RL. Standardized head position and reference planes for dento-facial aesthetics. Dent Today. 2000; 19(2) : 82-87.
3. Sette A, Laborde G, Dodds M, Maille G, Margossian P. Analyse biométrique des symétries faciales. Stratégie prothétique. 2014; 14(3):
4. Chiche G, Pinault A. Critères artistiques et scientifiques en dentisterie esthétique. In : Chiche G, Pinault A. (eds) : Esthétique et restauration des dents antérieures. Paris: CdP 1995:13-32.
5. Fradeani M. Réhabilitation esthétique en prothèse fixée. Vol.1, Analyse esthétique : une approche systématique du traitement prothétique. Paris : Quintessence International 2006.
6. Ricketts RM. Cephalometric analysis and synthesis. Angle Orth. 1961; 31 (3): 141-156.
7. Liébart MF, Fouque-Deruelle C, Santini A. Smile line and periodontium visibility. Perio. 2004; 1 (1) :17-25.
8. Garber DA, Salama MA. The aesthetic smile: diagnosis and treatment. Periodontol 2000. 1996; 11 (1) : 18-28.
9. Carnevale G, Cairo F, Nieri M, Tonetti MS. Fibre retention osseous resective surgery: how deep is the infrabony component of the osseous resected defects? J Clin Periodontol. 2008 Feb;35(2):133-8.
10. Belser UC. Esthetics checklist for the fixed prosthesis. part II : biscuit-bake try-in. In : Schärer P, Rinn LA, Kopp FR (eds): Esthetic guidelines for restorative dentistry. Chicago: Quintessence 1982 : 188-192.
11. Magne P, Belser UC. Restaurations adhésives céramiques sur dents antérieures: approche biomimétiques. In : Paris : Quintessence international 2003.
12. Zuhr O, Hürzeler M. Plastic esthetic periodontal and implant surgery : a microsurgical approach. In : Chicago : Quintessence international 2013.
13. Rufenacht CR. Structural esthetic rules. fundamentals of esthetics. Chicago : Quintessence international 1992:67-132.
14. Lombardi RE. The principles of visual perception and their clinical application to denture esthetics. J Prosthet Dent. 1973; 29 (4) : 358-382.
15. Snow SR. Esthetic smile analysis of maxillary anterior tooth width: the golden percentage. J Esthet Restor Dent. 1999; 11(4): 177-184.
16. Preston JD. The golden proportion revisited. J Esthet Restor Dent. 1993 ; 5(6): 247-251.
17. Sterrett JD, Oliver T, Robinson F, Fortson W, Knaak B, Russell CM. Width/length ratios of normal clinical crowns of the maxillary anterior dentition in man. J Clin Periodontol. 1999 Mar;26(3):153-7
18. Lassere JF. Forme et harmonie de l'incisive centrale. Inf Dent. 2008;(41) : 2469-2474.
19. De Castro MV, Santos NC, Ricardo LH. Assessment of the "golden proportion" in agreeable smiles. Quintessence Int. 2006; 37(8): 597.
20. Tjan AH, Miller GD, The JG. Some esthetic factors in a smile. J Prosthet Dent. 1984 Jan;51(1):24-8.
21. Owens EG, Goodacre CJ, Loh PL, Hanke G, Okamura M, Jo KH, Muñoz CA, Naylor WP. A multicenter interracial study of facial appearance. Part 2: a comparison of intraoral parameters. Int J Prosthodont. 2002 May-Jun; 15(3):283-8.
22. Palla S. The vertical dimension: a prosthodontist's perspective. Craniofacial Growth Series. 2000; 36: 75-102.
23. Maille G, Laborde G, Dodds M, Devictor A, Sette A, Margossian P, Laurent M. Pédagogie clinique et aide à la décision thérapeutique. Stratégie prothétique. 2014; 14(3):
24. Perelmutter S. L'esthétique en odontologie. Paris : SNPMD, 1987.

### COORDONNÉES DES AUTEURS :

**Mélina DODDS, Gilles LABORDE, Patrice MARGOSSIAN 232 avenue du Prado 13008 Marseille**

**Alix DEVICTOR 13 boulevard Rabateau 13008 Marseille**

**Gérald MAILLE 23 avenue de la république 13650 Meyrargues**

**Adrien SETTE 24 avenue des Artauds 13390 Auriol**